

Urtikária – časť I.: Definícia, etiopatogenéza, klasifikácia a terapia

MUDr. Michaela Petrovajová, doc. MUDr. Tibor Danilla, CSc.

Detská dermatovenerologická klinika LF UK a DFNSP, Bratislava

Urtikária (žihľavka) patrí medzi kožné ochorenia s vysokou prevalenciou v detskom aj dospelom veku. Diagnóza sa stanoví na základe anamnézy a klinického obrazu, pri ktorom sa typická eflorescencia – urtika prejaví ako svrbíaci plošne vyvýšený pomfus (pupenec) červenej farby v centre bledý s prchavým a migrujúcim charakterom. Objavuje sa v rôznych tvaroch a veľkostiach kdekoľvek na tele. Urtikária môže byť akútna, intermitentná alebo chronická, podmienená rôznou etiológiou, z veľkej časti je však nejasnej etiológie. Liečba závisí od typu urtikárie a spočíva v odstránení identifikovaného spúšťacieho faktora a pri nejasnej etiológii je symptomatická a zameraná na kontrolu alergickej reakcie.

Kľúčové slová: urtikária, etiológia, patogenéza, klasifikácia, terapia.

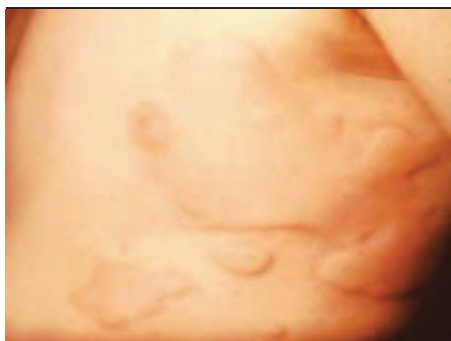Urticaria – part I. Definition, etiopathogenesis, classification, treatment

Urticaria (hives, nettle-rash) is one of the skin diseases with a high prevalence in childhood and adulthood. The diagnosis is established on history and clinic picture with typical eruption – urticarial rash (wheals), which appear as erythematous swelling raised eruption with blanched center surrounded by a red base with itching. Weals appear in varying shapes and sizes anywhere on the body. Urticaria may present as acute, episodic or chronic urticaria, caused by different etiologies, the most common idiopathic. Treatment depends on the type of urticaria and it is based on removing the identified trigger factor. Otherwise treatment is symptomatic and aimed to control allergic reactions.

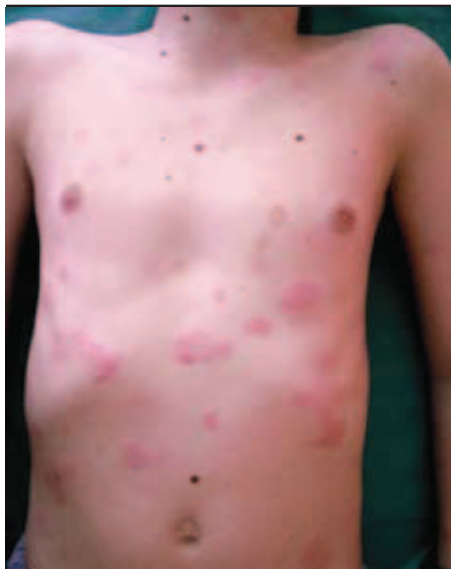Key words: urticaria, etiology, pathogenesis, classification, treatment.

Dermatol. prax, 2012, 6(1): 10–13

Obrázok 1. Akútna urtikária – urticaria gigantea (foto: doc. MUDr. T. Danilla, CSc.).



Obrázok 2. Chronická urtikária – jednotlivé urtiky (foto: archív autorky).



Definícia

Urtikária je pomerne časté ochorenie charakterizované exantematickým výsevom typických eflorescencií – urtik z rozmanitých príčin. Má monomorfny obraz, ale rôznu a často neznámu etiopatogenézu a rôzny klinický priebeh. Odhaduje sa, že približne 15 – 25 % ľudí prekonalo urtikáriu počas svojho života najmenej raz (1, 17). V detskom veku vzniká prevažne akútna urtikária, vzácné hereditárny angioedém, u dospelých prevažuje chronická urtikária. Urtikária pripomína svojím klinickým vzhľadom reakciu po kontakte so žihľavou (*Urtica dioica*), z čoho vzniklo aj laické pomenovanie: žihľavka (5).

Primárnou eflorescenciou je **urtika**, ktorú tvorí ružový až červený pomerne presne ohraničený plošný pupenec (pomfus) s výrazným svrbením (5, 7). Urtika je spôsobená ohraničeným edémom v hornom kóriu kože, môže byť rôznej veľkosti od niekoľkých milimetrov až po rozsiahle splyývavé mapovité plochy (5, 9, 32) (obrázok 1, obrázok 2). V mieste urtiky vzniká najprv začervenanie so svrbením, následne dermálny edém spôsobí vznik vyvýšenej urtikariálnej pomfy živočervenej farby, polotuhej konzistencie, niekedy s bledým centrom a okolitým erytematóznym dvorcom ako reflexnou vazodilatáciou. Reakcia sa volá Lewisov trias (5, 7).

Etiopatogenéza

Z hľadiska **patofyziológie** ide pri urtikárii o aktiváciu kutánnych mastocytov a uvoľnenie mediátorov (histamín, sérotonín, bradykinín, eikozanoidy: leukotriény, prostaglandíny, bazofily, proteolytické enzýmy) do okolia, následkom čoho sa zvyšuje permeabilita kapilár a tvorí sa svrbivá urtika (30, 32). Urtikariálne prejavy sú zhodné s obrazom po podaní histamínu do kože (5). Vznik urtikariálnej reakcie a uvoľnenie histamínu z mastocytov môže nastať z rôznych príčin: pri prítomnosti špecifických imunoglobulínov E, aktiváciou komplementu, cytokínov, histaminoliberáciou rôznymi chemickými látkami, liekmi, fyzikálnymi, psychickými vplyvmi a na genetickom podklade (3, 18).

Akútna urtikária môže byť spôsobená rôznymi spúšťacími faktormi a prebieha ako klasická alergická reakcia sprostredkovaná protilátkami IgE alebo menej často ako jej podobná reakcia spôsobená inými zápalovými mediátormi.

Pravá alergická reakcia (reakcia I. typu podľa Coombsa a Gella) je podmienená imunologicky kontaktom alergénov so špecifickými protilátkami IgE. Počas tejto reakcie vzniká premostenie minimálne dvoch molekúl IgE na receptoroch mastocytov so špecifickým alergénom, čo vedie k uvoľneniu histamínu a vytvoreniu urtikariálnych prejavov (5, 18, 30, 32).

Alergická reakcia III. typu je spôsobená reakciou protilátok triedy IgG a IgM, ktoré s kom-

Obrázok 3. Plastický dermatografizmus – urticaria factitia (foto: doc. MUDr. T. Danilla, CSc.).



plementom spúšťajú cirkulujúce imunokomplexy. Príčinou môžu byť cudzorodé séra, kryoglobulinémia, lieky. Pri alergickej reakcii tohto typu tvorí organizmus protilátky proti antigénom na povrchu telu vlastných buniek alebo tkanív. Pre reakciu III. typu je charakteristická tvorba imunokomplexov (17, 20, 30). Ukladanie takýchto imunokomplexov v organizme spôsobuje chronické ochorenia na autoimunitnom podklade, niekedy spojené so zvýšenou priepustnosťou kapilár – urtikariálnu vaskulitídu (12, 24, 26).

U niektorých pacientov sú príčinou urtikárie vírusové agensy (infekčná mononukleóza, infekcia *H. pylori*, hepatitída B), ktoré zvyšujú reaktivitu mastocytov v kombinácii s užitím lieku (5, 23, 34).

Neurotransmitery (napr. substancia P) sú prímiymi histaminoliberátormi mastocytov a pravdepodobne sa zúčastňujú axónového reflexu. Taktiež histamín svojím pôsobením na senzorické nervové zakončenia vyvoláva pocit svrbenia (5).

Urtikariálna reakcia spustená inými mechanizmami ako uvoľnením histamínu sa nazýva tiež **pseudoalergická reakcia**. Je spôsobená stále nejasnou priamou reakciou substancie na mastocyt, ktorá má za následok inhibíciu cyklooxygenázy COX 1 a COX 2, syntézu leukotriénov, čo vedie k vazodilatácii a edému kória (8, 23, 31). Tieto reakcie môžu vzniknúť v dôsledku vrodenej zníženej aktivity enzýmu pre istú látku, ktorá spôsobuje histaminoliberáciu priamo bez špecifických protilátok. Je možné ich diagnostikovať len orálnym provokačným testom. Pozoruje sa v súvislosti s liekmi ako nesteroidné protizápalové lieky (NSA), ACE inhibitory, opiáty, atropín, papaverín, anestetiká – tiopental, sukcinylcholin, kyselina acetylsalicylová, kyselina benzoová, chlór tetracyklín, polymyxín, sympatikomimetiká – amfetamín, vitamín B1, RTG kontrastné látky, metotrexát, potravinové aditíva, konzervačné prostriedky, farbivá (parafenyléndiamín), taktiež niektoré potraviny – mak, orechy, morské ryby. Ďalšie možné príčiny reakcie môžu byť spôsobené transfúziou krvi a ich derivátov (4, 14, 16, 27, 32).

Tabuľka 1. Hlavné znaky diferenciálnej diagnózy urtikárie a iných kožných ochorení s podobnou symptomatológiou (Peroni, 2010)

Typická urtika	Urtike podobná lézia
<ul style="list-style-type: none"> ■ edematózný erytematózný urtikariálny pomfus ■ tranzitná, rýchly ústup (do 24 – 36 hod.) ■ asymetrická distribúcia ■ ústup ad integrum bez reziduí, bez exkoriácií ■ bez iných sprievodných lézií ■ pruritus prítomný ■ asociovaný s angioedémom mäkkých tkanív 	<ul style="list-style-type: none"> ■ infiltrovaná papula, ložisko ■ perzistentná (aj viac ako 36 hod.) ■ symetrická distribúcia ■ ústup so zvyškovými prejavmi (jazvy, hyper/hypopigmentácie) ■ prítomné aj ďalšie eflorescencie (krusty, vezikuly, šupiny) ■ pruritus môže/nemusi byť prítomný ■ bez asociovaných opuchov mäkkých tkanív

Dynamika klinických prejavov

Akútne urtikariálne prejavy sa vyvíjajú v priebehu niekoľkých minút po uvoľnení histamínu v hornom kóriu, následne sa edém a erytém resorbujú (spravidla už po 20 minútach, častejšie však po 3 – 8 hodinách) a nové urtiky sa znova objavujú na iných miestach – sú prchavé a migrujú. Urtikariálne pomfy môžu byť červenej farby (*urtica rubra*), alebo belavej farby (*urticaria porcelanea*), vykazujú individuálne rozdiely vo veľkosti a farbe, môžu splyvať až do rozsiahlych chorobných mapovitých plôch. Distribúcia urtikariálnych prejavov je náhodná a asymetrická. Urtikariálna pomfa pri vitropresii mizne, no niekedy môžeme pozorovať v centre žltkastú insudáciu séra (5, 7, 32, 34).

Urtiky výrazne svrbia najmä pri svojom vzniku, no napriek svrbeniu nie sú prítomné exkoriácie. Urtiky väčšinou ustupujú s úplnou resorbciou bez znakov zvyškových prejavov *ad integrum*. V niektorých prípadoch u malých detí však môže na urtikách vzniknúť aj vezikula, niekedy pri masívnom dermálnom edéme a exsudácii prestupujú mimo kapilár aj erythrocyty. Dlhšie pretrvávanie urtik na rovnakom mieste poukazuje na iný patogenetický mechanizmus vzniku prejavov, pri ktorom sa uvoľňujú iné zápalové mediátory (14, 25, 26).

Akútna urtikária ustupuje najneskôr do 6 týždňov. Pre chronickú intermitentnú urtikáriu sú typické ataky akútnej urtikariálnej erupcie striedajúce sa s intervalmi bez prejavov. Chronická urtikária je charakteristická opakovane vznikajúcimi urtikami v období dlhšom ako 6 týždňov, tvorí takmer 30 % všetkých urtikárií (1, 25, 32). Urtikariálne prejavy pri chronickej urtikárii sú pri vyšetrení klinicky nerozoznateľné od akútnych urtik, ale častejšie sú bledšie, menšie, bez tendencie k splyvaniu, niekedy sa môžu opakovane tvoriť v rovnakých lokalitách (2, 3).

Prítomný môže byť typický symptomatický **plastický dermatografizmus**, nazývaný aj ako *urticaria factitia*, častejšie asociovaný s chronickou urtikáriou na fyzikálnom podklade (15) (obrázok 3).

Systémové postihnutie

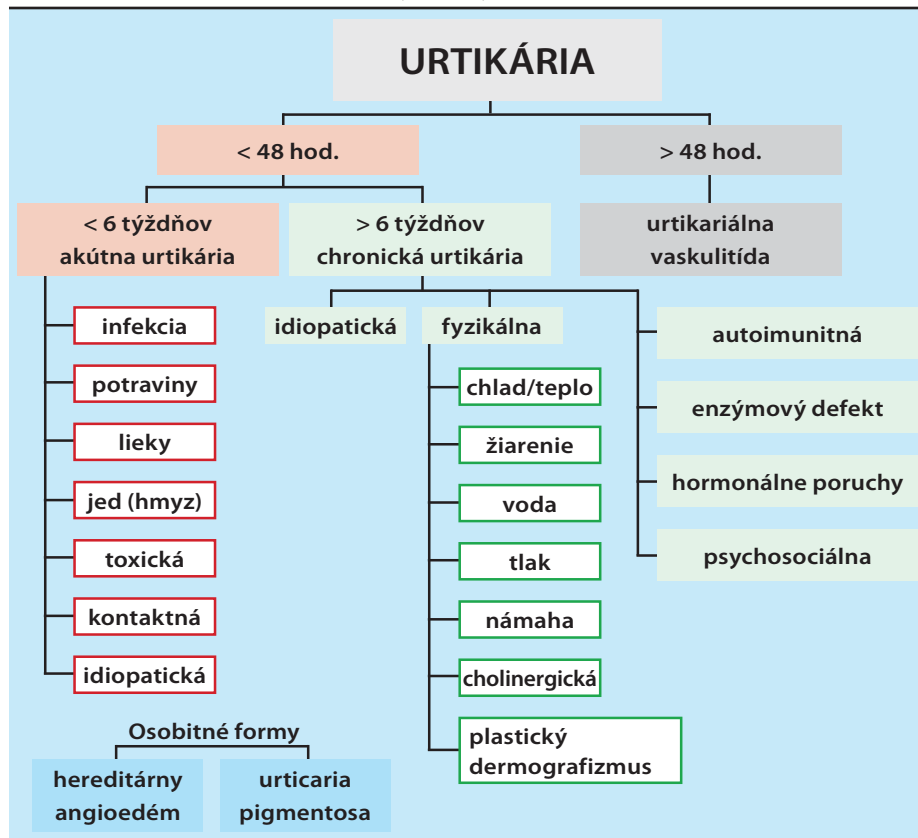
Urtikária je systémové ochorenie a na podobnom princípe pôsobí aj na iné systémy organizmu. Po spustení masívnej alergickej reakcie môže vzniknúť výrazný edém mäkkých tkanív podkožia (periokulárne, periorálne, perigenitálne), ale aj vnútorných orgánov: edém glottis alebo laryngu, astmatické záchvaty pri bronchospazme, abdominálne bolesti, hnačky, opuch kĺbov následkom synoviálnych edémov. Ataky výsevu urtik môžu byť sprevádzané subšokovou alebo až šokovou symptomatológiou s nevoľnosťou, dušnosťou, palpitáciami, presahujú rámec kožného ochorenia a diagnostikujú sa ako **anafylaktoidná reakcia** organizmu (5, 31).

Histopatológia

Akútnu urtikáriu pri histologickom vyšetrení charakterizuje v *stratum papillare* a *stratum reticulare dermis* typický edém. Subepidermálny kapilárny plexus kože je zúžený, naopak, hlbšie uložené kutánne cievy sú dilatované. Pri perzistujúcich urtikách chronickej formy je perivaskulárne prítomný infiltrát z lymfocytov, neutrofilov a eozinofilov. Ak sú v cievnych stenách nahromadené imunoglobulíny IgG a súčasti komplementu, poukazujú na urtikariálnu vaskulitídu (5).

Diagnostika

Základom diagnostiky je typický klinický obraz svrbivých prchavých urtik a edémov mäkkých tkanív (obrázok 1), diferenciálna diagnóza je uvedená v tabuľke 1 (25). Pretože v etiológii urtikárie sa uplatňuje množstvo rozličných činiteľov, na základe nich sa urtikárie rozdeľujú na viaceré klinické varianty a z toho vyplýva aj smerovanie diagnostických postupov. Základným cieľom diagnostiky je identifikovanie spúšťacieho faktora urtikárie, založenom na podrobnej anamnéze, vyšetrení základných zápalových, hematologických a biochemických vyšetrení vrátane mikrobiologického a parazitologického vyšetrenia. Dôležité je aj vyšetrenie dermatografizmu. V určitých prípadoch vyšetrujeme

Tabuľka 2. Prehľad klasifikácie urtikárie (upravené podľa: Kanani, 2011)

autoprotilátky, antinukleárny faktor, cirkulujúce imunokomplexy, latexový test. Dôležité je vyšetrenie špecifických IgE *in vitro* RAST testom, kožný test autológnym sérom (ASST) a vyšetrenie aktivácie bazofilov pri chronickej urtikárii (11, 29, 32). V prípade imunologicky podmienených urtikárií môžeme podozrenie na príčinu potvrdiť po odznení akútnych prejavov karenčným testom, prípadne expozičným testom (nepoužíva sa pre riziko anafylaktickej reakcie), kožnými prick testami, skarifikáčnymi testami (14, 19, 21, 29). Pri diagnostike neimunologicky podmienených urtikárií využívame fyzikálne testy (pôsobenie tlaku, chladu, tepla, námahy, žiarenia). Pri podozrení na hereditárny angioedém sa vyšetruje koncentrácia inhibítora C1 esterázy (15, 17, 29).

Klasifikácia urtikárií

Klasifikácia urtikárií nie je jednotná a môže sa deliť podľa typu, charakteru, resp. etiopatogenézy ochorenia.

Podľa **priebehu** sa urtikárie delia na **akútne, intermitentné a chronické**.

Podľa **etiopatogenetických mechanizmov** môže byť urtikária: **alergická, toxická, fyzikálna, podmienená enzýmovými defektmi, autoimunitná, psychosociálna, nealergická, kontaktná, idiopatická**.

Medzi **osobitné formy** patrí **angioedém, urticaria vasculitis a urticaria pigmentosa**.

Klasifikácia urtikárií nie je jednotná, jednotlivé odporúčania klasifikácií podľa guidelineov sa navzájom líšia. Podľa EAACI/GA2LEN/EDF/WAO Guideline z roku 2009 vypracovaného Zuberbierom a spol. (32) sa urtikária delí na **tri hlavné skupiny**:

1. Spontánna urtikária:

- 1.1. akútna spontánna urtikária trvajúca menej ako 6 týždňov s/bez angioedému
- 1.2. chronická spontánna urtikária trvajúca viac ako 6 týždňov s/bez angioedému

2. Fyzikálna urtikária:

- 2.1. chladová urtikária
- 2.2. tlaková urtikária
- 2.3. tepelná kontaktná urtikária
- 2.4. solárna urtikária
- 2.5. urticaria factitia/dermografická urtikária
- 2.6. vibračná urtikária

3. Ostatné typy urtikárií:

- 3.1. aquagénna urtikária
- 3.2. cholinergická urtikária
- 3.3. kontaktná urtikária

EAACI/GA2LEN/EDF/WAO Guideline zaraďuje do samostatnej skupiny ochorenia príbuzné urtikárii z historických dôvodov a pre rovnaké symptómy (urtiky, angioedém): mastocytóza (urticaria pigmentosa), urtikariálna vaskulitída, familiárna chladová urtikária, syndrómy asociované s urtikáriou alebo angioedémom (Schnitzler syndrom, Wells syndrom, Hereditárny angioedém, IgM gamapatiá, eozinofília) 32, 34).

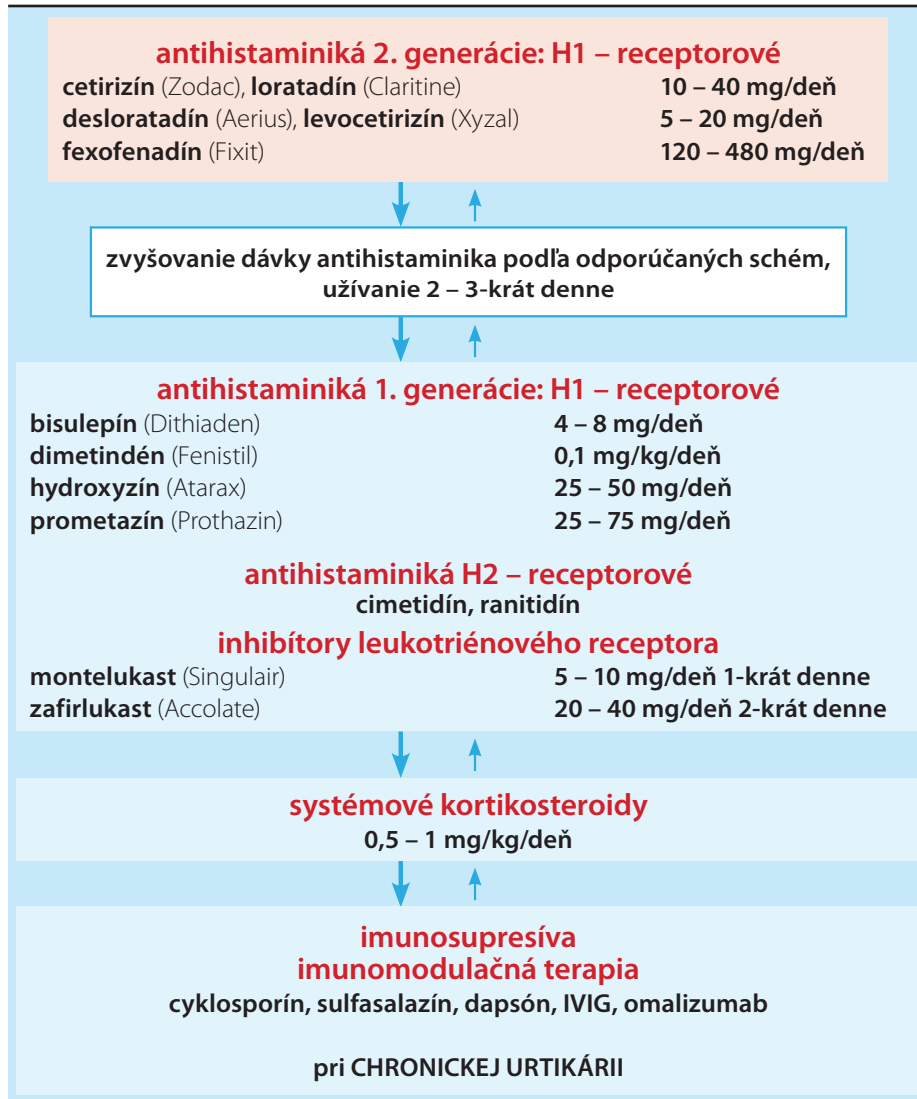
V tabuľke 2 je uvedený prehľad klasifikácie podľa najnovšej publikácie o urtikárii z r. 2011 vypracovaný Kananim a spol. (17).

Terapia

Terapia závisí od typu urtikárie. Primárnym cieľom je eliminácia spúšťacieho faktora – ak sa identifikuje (33). Účinok histamínu inhibuje symptomatická terapia pre stabilizáciu alergických prejavov. V prvej línii sa používajú **H1-antihistaminiká I. a II. generácie**, ktoré pôsobia kompetitívnou inhibíciou väzby histamínu na receptory. Antihistaminiká I. generácie sa využívajú v menšej miere pre svoj sedatívny účinok oproti modernejším antihistaminikám II. generácie. Podľa súčasných odporúčaní sa antihistaminiká pri pretrvávajúcej urtikárii podávajú vo vyšších dávkach, rozdelené do viacerých dávok (až 3-krát denne) (tabuľka 3) (10, 13, 17, 33). V ďalšej línii sa ako doplnok k antihistaminikám využívajú **antagonisty leukotriénových receptorov**, ktoré stabilizujú bunkovú membránu a tak zvyšujú kontrolu nad urtikariálnou reakciou (22). Pri závažnom priebehu bez dostatočnej terapeuticko-odpovede na antihistaminiká sa podávajú celkové **kortikosteroidy** v krátkodobej dávkovacej schéme (0,5 – 1 mg/kg do 7 dní s postupnou detrakciou). Pri určitých typoch urtikárií sa pri nedostatočnej účinnosti antihistaminík a kortikosteroidov používajú imunosupresíva, imunomodulancia, cyklosporín, dapsón a ďalšie liečivá (10, 14, 17, 22, 23). Terapia chronickej urtikárie je najkomplikovanejšia a často málo účinná, kontrola alergickej reakcie spočíva v obmedzení kontaktu s alergénom. Niekedy je účinný postup špecifickej hyposenzibilizácie (pri alergii na včelí a osí toxín, peľ) a nešpecifickej hyposenzibilizácie (pri chladovej a tepelnej urtikárii) (5, 6, 33). Lokálna liečba urtikárie je symptomatická a jej cieľom je zmiernenie pocitu svrbenia.

Záver

Urtikária ako klinická jednotka zahŕňa širokú škálu ochorení rôznej etiológie s rovnakými príznakmi, preto je náročná na diagnostiku aj terapiu. Urtikária má pre svoj nejednotný charakter a náročný manažment veľký vplyv na kvalitu života pacienta, najmä pri chronickej forme. Urtikária negatívne ovplyvňuje každodenný život pacienta nielen v domácom prostredí, ale aj v práci a na verejnosti pre svoju nevyspytateľnú alergickú genézu (3). Najdôležitejším momentom pri každej urtikárii je identifikácia a eliminácia spúšťacieho faktora a následne efektívna symptomatická terapia (33). Manažment ochorenia vyžaduje úzku spoluprácu lekára a pacienta založenú na dôklad-

Tabuľka 3. Prehľad terapie urtikárie (upravené podľa: Kanani, 2011)

nej anamnéze. Aj napriek dôsledným diagnostickým postupom sa mnohé prípady urtikárie nepodarí objasniť. Ku každému pacientovi treba pristupovať individuálne vzhľadom na rôznu povahu a typ ochorenia, podľa čoho by mal smerovať aj diagnostický postup a následná terapia. Cieľom liečby je dosiahnuť kompletnú absenciu príznakov, respektíve nastaviť účinné opatrenia proti recidívam ochorenia (18, 28, 33).

Literatúra

1. Amar SM, Dreskin SC. Urticaria. *Prim Care* 2008; 35: 141–157.
2. Asero R, Riboldi P, Tedeschi A, Cugno M, Meroni P. Chronic urticaria: a disease at a crossroad between autoimmunity and coagulation. *Autoimmun Rev* 2007; 7: 71–6.
3. Baiardini I, Pasquali M, Braido F, Fumagalli F, Guerra L, Compalati E et al. A new tool to evaluate the impact of chronic urticaria on quality of life: chronic urticaria quality of life questionnaire. *Allergy* 2005; 60: 1073–8.
4. Borcea A, Graves MW. Methotrexate induced exacerbation of urticarial vasculitis: an unusual adverse reaction. *British Journal of Dermatology* 2000; 143: 203–4.

5. Braun-Falco O, Plewig G, Wolf HH. *Dermatológia a venerológia*, Osveta Martin, 2001, 1475 s.
6. Buchvald D. Niektoré nové pohľady na etiopatogénu, diagnostiku a terapiu chronických urtikárií. *Derma* 2004; 1: 38–41.
7. Buchvald J, Buchvald D. *Dermatovenerológia*. SAP2002, 495 s.
8. Cugno M, Asero R, Tedeschi A, Lazzari R, Marzano AV. Inflammation and coagulation in urticaria and angioedema. *Vasc Pharmacol* 2012.
9. Deacock SJ. An approach to the patient with urticaria. *Clinical and experimental Immunology* 2008; 153: 151–161.
10. Ellis Anne K, James H. Second- and third-generation antihistamines in the treatment of urticaria. *Dermatologic therapy* 2000; 13 (4): 327–336.
11. Fernando S, Broadfoot A. Chronic urticaria – assessment and treatment. *Aust Fam Phycian* 2010; 39 (3): 135–8.
12. Ghadban R, Zenone T, Leveque-Michaud C, Loureat C, Rousset H. Hypocomplementemic urticarial vasculitis. *Rev Med Interne* 2008; 29: 929–31.
13. Godse KV, Zavar V, Krupashankar DS, Girdhar M, Kandhari S, Dhar S, Zuberbier T. Consensus statement on the management of urticaria. *Indian J Dermatol* 2011; 56(5): 485–489.
14. Grattan CEH, Humphreys F. Guidelines for evaluation and management of urticaria in adults and children. *British Journal of Dermatology* 2007; 157(6): 1116–1123.

15. Greaves M. Review article Series V: The skin as target for IgE-mediated allergic reactions: Chronic urticaria in childhood. *Allergy* 2000; 55: 309–320.
16. Hannuksela M, Haahtela T. Hypersensitivity reactions to food additives. *Allergy* 1987; 561–575.
17. Kanani A, Schellenberg R, Warrington R. Urticaria and angioedema. *Allergy Asthma Clin Immunol* 2011; 7 (Suppl 1): S9.
18. Kaplan AP, Greaves M. Pathogenesis of chronic urticaria. *Clin Exp Allergy* 2009; 39: 777–787.
19. Kaplan AP. Clinical practice: Chronic urticaria and angioedema. *Engl J Med* 2002; 364: 175–9.
20. Kukthanan K, Chiawirikajorn Y, Jamton S. Acute urticaria: etiologies, clinical course and quality of life. *Asian Pac J Allergy Immunol* 2006; 26: 1–9.
21. Kulthanan K, Jamton S, Rutnin N, Insawang M, Pinkaew S. Prevalence and relevance of the positivity of skin prick testing in patients with chronic urticaria. *Journal of Dermatology* 2008; 35 (6): 330–5.
22. Mansueto M, Esposito-Pellitteri M, Ditta V, Lo Bianco C, Letto-Barone MS, Di Fede G, Rini GB. Is there a role for antileukotriens in urticaria? *Clin Exp Dermatol* 2006: 345–50.
23. Mathelier-Fusade P. Drug induced urticarias. *Clin Rev Allergy Immunol* 2006; 30: 19–23.
24. O'Donnell BF, Black AK. Urticarial vasculitis. *Int Angiol* 1995; 14: 166–7.
25. Peroni A, Colato Ch, Schena D, Girolomoni G. Urticarial lesions: If not urticaria, what else? The differential diagnosis of urticaria. Part I. Cutaneous diseases. *J Am Acad Dermatol* 2010; 62 (4): 541–555.
26. Peroni A, Colato Ch, Zanoni G, Girolomoni G. Urticarial lesions: If not urticaria, what else? The differential diagnosis of urticaria. Part II. Systemic diseases. *J Am Acad Dermatol* 2010; 62 (4): 557–570.
27. Petrovajová M, Točíková A, Danilla T. Dlhodobé riziko tetovácie u detí. *Dermatológia pre prax* 2011; 2: 80–84.
28. Poonawalla T, Kelly B. Urticaria: a review. *Am J Clin Dermatol* 2009; 10: 9–21.
29. Powell RJ, Du Toit GL, Siddique N, Leech SC, Dixon TA, Clark AT, Mirakin R, Walker SM, Huber PAJ, Nasser SM. BSACI guidelines for the management of chronic urticaria and angio-oedema. *Clinical and Experimental Allergy* 2007; 37: 631–65.
30. Sackesen C, Sekereci BE, Orhan F, Kocabas CN. The etiology of different forms of urticaria in childhood. *Pediatric Dermatology* 2004; 21 (2): 102–8.
31. Simons FER, Arduoso LRF, Bil_o B, El-Gamal YM, Ledford DK, Ring J, Sanchez-Borges M, Senna GE, Sheikh A, Thong BY. World Allergy Organization anaphylaxis guidelines: Summary. *J Allergy Clin Immunol* 2011; 127: 587–93.
32. Zuberbier T, Asero R, Bindslev-Jensen C, Canonica W, Church MK, Gimenez-Arnau A. EAACI/GA2LEN/EDF/WAO Guideline: definition, classification and diagnosis of urticaria. *Allergy* 2009; 64: 1417–26.
33. Zuberbier T, Asero R, Bindslev-Jensen C, Walter Canonica G, Church MK, Gimenez-Arnau AM et al. EAACI/GA2LEN/EDF/WAO Guideline: management of urticaria. *Allergy* 2009; 64: 1427–1443.
34. Zuberbier T, Maurer M. Urticaria: current opinions about etiology, diagnosis and therapy. *Acta Derm Venereol* 2007; 87: 196–205.

MUDr. Michaela Petrovajová
*Detská dermatovenerologická
 klinika DFNSP
 Limbová 1, 833 40 Bratislava
 petrovajova.michaela@gmail.com*